

## Präventions- und Behandlungsstrategien

# Chronisch-venöse Insuffizienz

Rolf P. Engelberger<sup>a,b</sup>, Philippe Kern<sup>a,c</sup>, Barbara Ney<sup>a</sup>, Amin Dabiri<sup>a,d</sup>, Thierry Merminod<sup>a,e</sup>, Lucia Mazzolai<sup>a</sup>

<sup>a</sup> Service d'Angiologie, Centre Hospitalier Universitaire Vaudois (CHUV), Lausanne; <sup>b</sup> Service d'Angiologie, HFR Fribourg – Hôpital Cantonal, Fribourg;

<sup>c</sup> Cabinet privé d'angiologie, Vevey; <sup>d</sup> Cabinet privé d'angiologie, Epalinges; <sup>e</sup> Cabinet privé d'angiologie, Nyon

Obwohl sich die chronisch-venöse Insuffizienz beträchtlich auf die Morbidität und Lebensqualität der betroffenen Patienten auswirkt, wird sie in vielen Fällen vernachlässigt. Um die optimale Behandlung festzulegen, ist eine sorgfältige Dopplersonographie durch einen Angiologen oder Phlebologen erforderlich. In den letzten Jahren wurde das therapeutische Standardarsenal, zu dem die elastische Kompression und die klassische Varizenchirurgie zählen, durch interventionelle endovenöse Therapien (etwa Thermoablation oder Ultraschall-gesteuerte Schaumsklerotherapie) erweitert, wodurch nun eine individuelle Behandlung der Patienten möglich ist.

## Einleitung

Chronisch-venöse Erkrankungen umfassen ein breites Spektrum klinischer Erscheinungsbilder und gelten als die am weitesten verbreiteten Gefässkrankheiten. Um die Terminologie der Venenerkrankungen zu vereinheitlichen, hat eine transatlantische Experten-Gruppe 2009 ein Konsenspapier veröffentlicht, in dem folgende Begriffe definiert werden [1]:

- Zu den *chronisch-venösen «Störungen» (Chronic Venous Disorders)* zählen alle morphologischen und funktionellen Anomalien des Venensystems mit chronischem Verlauf.
- Wenn eine chronisch-venöse Störung sich durch klinische Symptome oder Zeichen manifestiert, spricht man von einer *chronisch-venösen Erkrankung (Chronic Venous Disease)*.
- Der Begriff *chronisch-venöse Insuffizienz (CVI; Chronic Venous Insufficiency)* beschränkt sich auf chronisch-venöse Erkrankungen in fortgeschrittenen Stadien (Stadien C<sub>3</sub> bis C<sub>6</sub> gemäss CEAP-Klassifikation) [1].

Die CEAP-Klassifikation wurde 1995 nach dem Vorbild der TNM-Klassifikation für Tumorerkrankungen eingeführt und hat die anderen Einteilungen, etwa jene nach Widmer, verdrängt. Im Jahre 2004 wurde sie überarbeitet [2, 3]. Die Klassifikation umfasst klinische (C), ätiologische (E), anatomische (A) und pathophysiologische (P) Aspekte (Tab. 1).

## Epidemiologie

Infolge der Standardisierung und weltweiten Anwendung der CEAP-Klassifikation wurden in den letzten Jahren genauere epidemiologische Daten erhoben, aus denen hervorgeht, dass die Prävalenz der Erkrankung in den



Industrieländern besonders hoch ist [4]. Die Prävalenz von Teleangiektasien oder retikulären Varizen (C<sub>1</sub>) liegt zwischen 50 und 60%, wobei Frauen stärker betroffen sind als Männer [5, 6], die Prävalenz von Varikosen (C<sub>2</sub>) variiert zwischen 10 und 30% [5, 7]. Auch die weiter fortgeschrittenen Stadien sind relativ weit verbreitet: Die Prävalenz der CVI (C<sub>3-6</sub>) beträgt etwa 5%, bei älteren Menschen sogar 10%; und die CVI mit ausgeheiltem (C<sub>3</sub>) oder aktivem (C<sub>6</sub>) Ulkus betreffen 1–2% der Gesamtbevölkerung [5–7]. Trotz oder vielleicht gerade wegen der sehr hohen Prävalenz werden die Bedeutung der chronisch-venösen Erkrankungen und die Auswirkungen auf die Morbidität und Lebensqualität der Patienten, aber auch auf die Kosten für das Gesundheitssystem, häufig unterschätzt [6, 8, 9].



Rolf P. Engelberger

**Tabelle 1:** CEAP-Klassifikation (mit Anpassungen nach [3]).

C: Klinischer Befund (clinical condition)	E: Ätiologie (etiology)	A: Lokalisation (anatomic location)	P: Pathophysiologie (pathophysiology)
C <sub>0</sub> : Keine sichtbaren oder tastbaren Zeichen einer venösen Erkrankung	E <sub>c</sub> : Kongenital E <sub>p</sub> : Primär E <sub>s</sub> : Sekundär	A <sub>s</sub> : Oberflächliche Venen A <sub>d</sub> : Tiefe Venen A <sub>p</sub> : Perforansvenen A <sub>n</sub> : Keine anatomische Läsion festzustellen	P <sub>r</sub> : Reflux P <sub>o</sub> : Obstruktion P <sub>ro</sub> : Obstruktion und Reflux P <sub>n</sub> : Kein pathophysiologischer Mechanismus festzustellen
C <sub>1</sub> : Teleangiektasien oder retikuläre Varizen*	E <sub>n</sub> : Unbekannte Ursache		
C <sub>2</sub> : Varikose der Venen <sup>§</sup>			
C <sub>3</sub> : Ödeme ohne trophische Hautveränderungen			
C <sub>4</sub> : Hautveränderungen			
C <sub>4a</sub> : Pigmentierung oder Ekzem			
C <sub>4b</sub> : Lipodermatosklerose oder Atrophie blanche			
C <sub>5</sub> : Abgeheiltes venöses Ulkus			
C <sub>6</sub> : Aktives venöses Ulkus			
A = Asymptomatisch			
S = Symptomatisch			

\* Retikuläre Varizen sind erweiterte, intradermale oder subkutane Venen mit einem Durchmesser von 1 bis 3 mm; Teleangiektasien sind erweiterte, intradermale kleinste Blutgefässe mit einem Durchmesser von unter 1 mm.

§ Der Begriff Varize beschränkt sich auf erweiterte, normalerweise geschlängelte subkutane Venen mit einem Durchmesser von über 3 mm (gemessen im Stehen); bei einem Reflux in einer geraden Vena saphena spricht man allerdings ebenso von einer Varize.

## Risikofaktoren und Verlauf

Der grösste Risikofaktor für chronisch-venöse Erkrankungen ist das Alter [7]. Andere anerkannte Faktoren sind Adipositas, eine positive Familienanamnese, eine tiefe oder oberflächliche Venenthrombose in der Vergangenheit sowie die Zahl der Schwangerschaften [6]. Die Bedeutung der Familienanamnese wird durch eine französische Studie unterstrichen, in der gezeigt wurde, dass das Risiko, Varizen zu entwickeln, für Kinder 90% betrug, wenn beide Elternteile betroffen waren; Frauen wiesen ein Risiko von 62% und Männer eines von 25% auf, wenn ein Elternteil betroffen war; wenn die Eltern nicht betroffen waren, belief sich das Risiko auf 20% [10].

Im Hinblick auf den natürlichen Verlauf wurden jüngst aufschlussreiche Daten veröffentlicht, die der «Edinburgh Vein Study» entstammen. In dieser schottischen Kohortenstudie wurden 880 Menschen nach dem Zufallsprinzip aus der Gesamtbevölkerung ausgewählt und nach durchschnittlich 13 Jahren erneut untersucht. Für die Personen, die bei der Anfangsuntersuchung weder Varizen noch eine CVI aufwiesen, betrug die jährliche Inzidenz 1,4% für Varizen und 0,7% für CVI; mit dem Alter stieg die Inzidenz linear an. Bei den Teilnehmern, die bereits in der Vergangenheit an einer tiefen oder oberflächlichen Venenthrombose litten, eine positive Familienanamnese aufwiesen oder bei denen bei der Dopplersonographie ein venöser Reflux zu beobachten war (oberflächlich, oder tief und oberflächlich kombiniert), war die Inzidenz von Varizen höher. Ebenso war die Inzidenz von CVI bei Teilnehmern mit einem Body Mass Index (BMI) von über 30 kg/m<sup>2</sup> grösser [11, 12]. Unter den Personen derselben Kohorte

mit Varizen oder CVI bei der Anfangsuntersuchung war nach 13 Jahren in 58% der Fälle eine klinische Progression festzustellen (entspricht einer jährlichen Inzidenz von 4,3%). Etwa ein Drittel der Teilnehmer, die bei der Anfangsuntersuchung lediglich an Varizen litten, entwickelte bis zum Ende der Follow-up-Phase kutane Zeichen einer CVI. Die Faktoren, welche die Progression begünstigten, waren das Alter, eine positive Familienanamnese von chronisch-venösen Erkrankungen, eine tiefe Venenthrombose in der Vergangenheit, ein BMI von über 25 kg/m<sup>2</sup> sowie ein Reflux in den oberflächlichen Venen, besonders wenn er mit einem tiefen Reflux einherging [13].

## Physiologie und Pathophysiologie der chronisch-venösen Insuffizienz

Die Funktion des Venensystems der unteren Extremitäten hängt in erster Linie von der Permeabilität der Venen, den multiplen unidirektionalen Venenklappen und des funktionellen Zusammenspiels der Muskel-/Gelenkpumpe ab. So wird der Rückstrom des venösen Blutes zum Herzen gegen die Schwerkraft gewährleistet [9, 14]. Durch das Zusammenspiel dieser verschiedenen Faktoren beim Gehen wird das Venenreservoir der unteren Extremitäten geleert, und der Venendruck, auch ambulatorischer Venendruck genannt, sinkt signifikant. Die Ätiologie der chronisch-venösen Erkrankungen ist komplex und schliesst eine genetische Disposition und Umweltfaktoren ein [15]. Pathophysiologisch entstehen chronisch-venöse Erkrankungen durch einen gestörten venösen Rückstrom und eine Verringerung der Fähigkeit, die Venen im Zuge einer Anstrengung zu entleeren.

Dadurch kommt es zum Anstieg des ambulatorischen Venendrucks, was wiederum die Ursache der klinischen Symptome und Zeichen der chronisch-venösen Erkrankung ist [9, 15]. Die Hauptmechanismen sind ein *Reflux* in den tiefen, oberflächlichen oder Perforansvenen, eine *Obstruktion* oder eine *Kombination* dieser beiden. Die Muskel-/Gelenkpumpe spielt ebenfalls eine bedeutende Rolle, die dadurch unterstrichen wird, dass eine Dysfunktion der Pumpe z.B. aufgrund einer einfachen Immobilisierung des Knöchels, eingeschränkter Mobilität oder neuromuskulärer Erkrankung eine CVI hervorrufen kann. Die hämodynamischen Veränderungen in den grossen Venen der unteren Extremitäten können sich auf die Mikrozirkulation auswirken und zu einer venösen Mikroangiopathie führen [16]. Die Dysfunktion von Mikrovenenklappen wurde vor kurzem nachgewiesen und könnte die Ursache der bei CVI beobachteten Hautveränderungen sein, auch wenn keine Insuffizienz der grossen Venen vorliegt [16].

Infolge der ambulatorischen venösen Hypertonie werden verschiedene biologische Prozesse in Gang gesetzt, die zu morphologischen Veränderungen (Vermehrung der Kollagenfasern, Verringerung der glatten Muskelzellen und des Elastins) und dadurch zur Schwächung der Venenwände und zur Dilatation der Klappenringe führen. In der Folge können die Venenklappen ihre Funktion nicht mehr erfüllen – ein Reflux entsteht. Nach einer Venenthrombose ist es möglich, dass die Klappen durch den thrombotischen Prozess beschädigt sind und aufgrund einer chronischen Obstruktion (in Form einer Okklusion, residualen Stenose, intraluminale Synechie oder Versteifung der Venenwände) ein erhöhter Widerstand gegen den venösen Rückstrom zum Herzen zu beobachten ist.

### Klinische Symptome und Zeichen

Das Symptomspektrum der chronisch-venösen Erkrankungen ist sehr vielfältig und umfasst typischerweise ein Gefühl von Schwellung, Schwere, Müdigkeit oder Schmerzen in den Beinen, zudem Juckreiz, Brennen und nächtliche Krämpfe. Gemäss einer aktuellen Studie, in der die Häufigkeit der Symptome bei Patienten mit chronisch-venösen Erkrankungen und bei Patienten mit anderen Pathologien der unteren Extremitäten verglichen wurde, waren die spezifischsten Symptome einer chronisch-venösen Erkrankung das Schwellungsgefühl und der Juckreiz, vor allem am Abend [17]. Frauen berichten häufiger über sogenannte venöse Symptome als Männer. Es gilt jedoch zu beachten, dass die Abwesenheit venöser Symptome eine CVI auch im fortgeschrittenen Stadium (Venenulkus) nicht ausschliessen kann [18].

Die klinischen Zeichen einer chronisch-venösen Erkrankung sind vielfältig und reichen von der gänzlichen Abwesenheit ( $C_0$ ) zu Venenulzera ( $C_6$ ; Tab. 1). Ein weiteres kutanes Zeichen, das mit einer chronisch-venösen Erkrankung im Zusammenhang stehen kann, ist die Corona phlebectatica paraplantaris (Stadium I der früheren Einteilung nach Widmer); in die CEAP-Klassifikation wurde dieses Zeichen indes nicht aufgenommen [19]. Auch akute klinische Erscheinungsbilder sind möglich, insbesondere in Form einer oberflächlichen Venenthrombose (Varikophlebitis), Stauungsdermatitis oder in seltenen Fällen einer – potenziell tödlichen – Varizenblutung [6].

### Diagnostik und Therapie

Um eine chronisch-venöse Erkrankung zu diagnostizieren, sind Anamnese und klinische Untersuchung von zentraler Bedeutung. Sie können durch nichtinvasive Untersuchungen (vor allem Dopplersonographie der Venen) ergänzt werden [20]. Mithilfe der Anamnese sollten überdies die Erwartungen des Patienten, das Ausmass der ästhetischen Beeinträchtigung und das kardiovaskuläre Risiko – im Hinblick auf die Wahrscheinlichkeit eines Venenbypasses mit der Vena saphena magna – ermittelt werden.

Je nach Stadium der Erkrankung kann zuerst eine konservative Behandlung vorgeschlagen werden. Falls eine klinische Progression zu beobachten ist, fortgeschrittene Stadien der Erkrankung vorliegen ( $C_3$  oder darüber) oder eine interventionelle Behandlung geplant ist, ist eine Bewertung durch einen Angiologen oder Phlebologen indiziert mit einer detaillierten Dopplersonographie des tiefen und oberflächlichen Venensystems der unteren Extremitäten. Durch die Dopplersonographie können die Anatomie untersucht, die morphologischen Veränderungen (postphlebitische Läsionen, Okklusionen, Ektasien usw.) der tiefen und oberflächlichen Venen dokumentiert sowie Art und Ausmass des valvulären Refluxes bestimmt werden. Dadurch kann in den meisten Fällen die geeignete Behandlungsmethode festgelegt werden [6]. Die Dopplersonographie hat deshalb die anderen nichtinvasiven Untersuchungen, so etwa die venöse Verschlussplethysmographie, die Photoplethysmographie und die Volumetrie, weitgehend ersetzt [20]. Im Falle einer Claudicatio venosa, von Kollateralen im Scham- oder Bauchbereich oder eines raschen Rezidivs von Varizen vulvären Ursprungs ist zusätzlich zur Dopplersonographie eine Phlebo-MRT oder Phlebo-CT in Betracht zu ziehen, um eine allfällige Schädigung der Venen im Becken- und Bauchraum festzustellen [6]. Wenn eine Obstruktion der Venen im Becken- und Bauchraum auf nichtinvasive Weise nicht ausgeschlos-

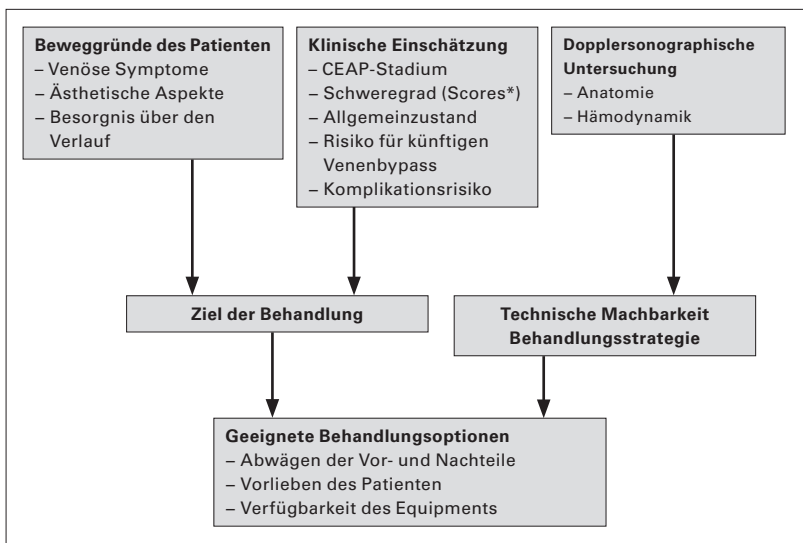


Abbildung 1: Algorithmus für die Behandlung «à la carte» (adaptiert nach [28]).

\* z.B. Venous Clinical Severity Score.

Abkürzungen: CEAP = Clinical, Etiological, Anatomical, Pathophysiological.

sen werden kann, wird eine Phlebographie – idealerweise mit einem intravaskulären Ultraschall (IVUS) kombiniert – empfohlen, um gegebenenfalls eine ilio-kavale Obstruktion zu erkennen und sogleich zu behandeln [6, 21].

## Konservative Behandlung

Jedem Patienten mit chronisch-venöser Erkrankung müssen gesundheitsfördernde Ratschläge erteilt werden, etwa das Hochlagern der Beine und eine regelmäßige körperliche Aktivität (z.B. Gehen oder Wasser-

gymnastik). Die elastische Kompression bleibt indes der zentrale Bestandteil der konservativen Behandlung [20]. Ihre Hauptwirkungen sind die Verbesserung der Muskelpumpe sowie die Verringerung des Reflux und venösen Hypertonie [6, 20]. Die elastische Kompression kann in Form von Stützstrümpfen oder von elastischen Binden angewandt werden. Auch wenn derzeit diesbezüglich keine hochwertigen, randomisierten Studien vorliegen, ist die elastische Kompression eindeutig indiziert, um Venensymptome zu verbessern und Ödeme zu verringern [6]; normalerweise reicht bei dieser Indikation ein Kompressionsdruck der Klasse I (keine Kostenübernahme durch die obligatorische Krankenversicherung) oder der Klasse II aus [22]. Die Kompression ist ebenfalls fester Bestandteil der Behandlung der CVI und insbesondere der Venenulzera [6].

Die Wirkung «venenaktiver» Medikamente beruht auf der Verringerung der Kapillarpermeabilität, der verminderten Freisetzung von Entzündungsmediatoren und der Steigerung des Venentonus. In mehreren randomisierten Studien wurde gezeigt, dass diese Wirkstoffe Ödeme und Venensymptome reduzieren [23]. In Kombination mit elastischer Kompression verbessern Flavonoide (gereinigte und mikronisierte Flavonoidfraktion) und Pentoxifyllin (hauptsächlich rheologische Wirkung) nachgewiesenermaßen die Genesungsrate bei Venenulzera [24]. Laut jüngst veröffentlichten Studien verbessert eine Behandlung mit niedermolekularem Heparin oder Statinen die Heilung von Venenulzera [25, 26]. Diese vorläufigen Ergebnisse müssen allerdings noch bestätigt werden.

Die Rolle körperlicher Aktivität bei der Behandlung chronisch-venöser Erkrankungen ist wenig untersucht, bei Patienten mit ungenügender Muskel-/Gelenkpumpe könnte sie jedoch nützlich sein [9].

Tabelle 2: Mögliche Indikationen für eine interventionelle phlebologische Behandlung (adaptiert nach [27]).

### a) Eindeutige Indikation

CVI im CEAP-Stadium C<sub>4-6</sub>

Varikophlebitis in der Vergangenheit oder aktuell vorliegend\*

Progression der kutanen Zeichen der CVI, ungeachtet einer sorgfältigen konservativen Behandlung

### b) Relative Indikation

Symptomatischer Patient und/oder keine Möglichkeit, einen Kompressionsstrumpf zu tragen (Sommer, selbständiges Anziehen des Strumpfes nicht möglich, älterer Patient usw.)

### c) Ästhetische Indikation

Persönliche Vorlieben

### d) Kontraindikation

Bei Schwangerschaftswunsch<sup>§</sup>

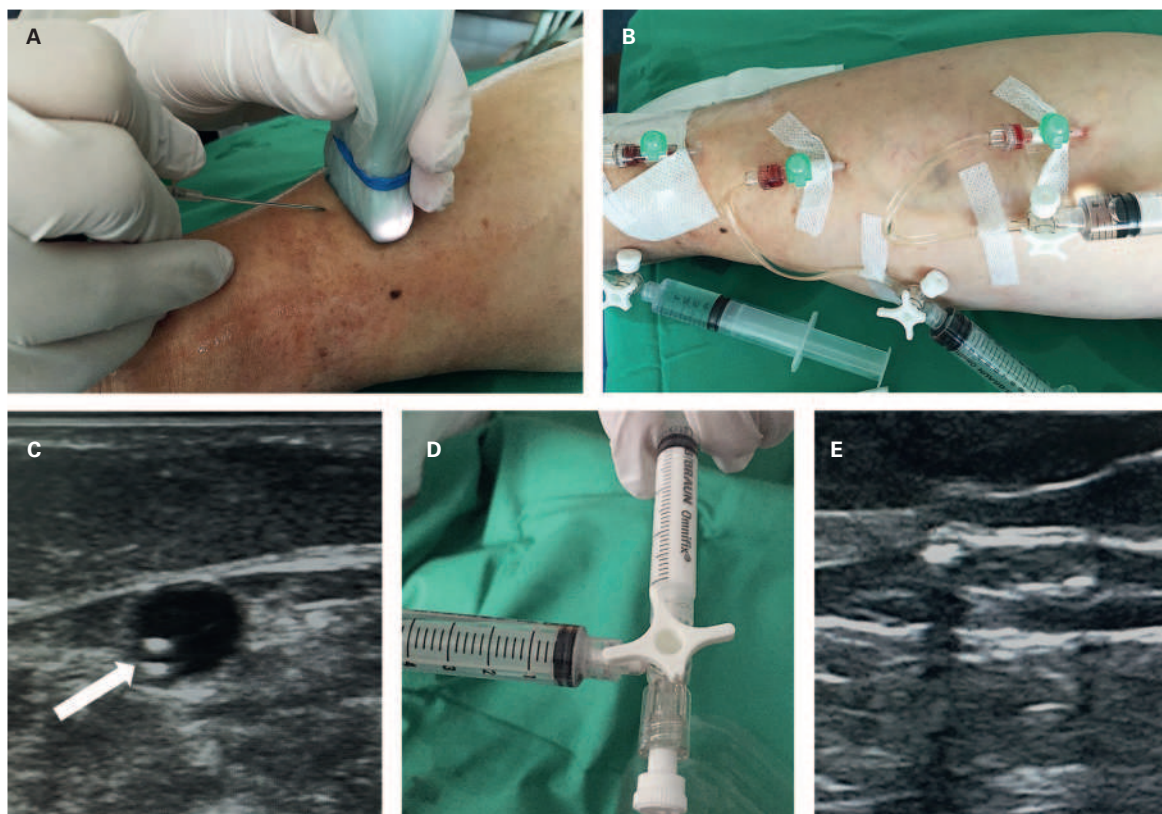
Vorliegen oder Risiko einer kardiovaskulären oder koronaren Krankheit oder einer Gefässerkrankung der unteren Extremitäten<sup>¶</sup>

\* Risiko eines Rezidivs der Varikophlebitis 15–20%; <sup>§</sup>Risiko eines postoperativen Rezidivs der Varizen ist im Schwangerschaftsfall fünfmal höher; <sup>¶</sup>Vena-saphena-magna-Bypass: Mittels Dopplersonographie kann die Brauchbarkeit der Vene als Venenbypass beurteilt werden.

Abkürzungen: CEAP = Clinical, Etiological, Anatomical, Pathophysiological; CVI = Chronisch-venöse Insuffizienz.

## Interventionelle Behandlung

In Tabelle 2 sind die möglichen Indikationen für eine interventionelle, die konservative Basistherapie ergänzende Varizenbehandlung zusammengefasst. Die Indikationen hängen vor allem vom Stadium der Erkrankung, vom Schweregrad der Symptome und von den ästhetischen Vorstellungen des Patienten ab [27, 28] (Abb. 1). Die interventionellen Methoden unterscheiden sich durch die Art der Zerstörung resp. Ablation der Varizen: mechanisch (chirurgisch), thermisch oder chemisch. In den letzten Jahren wurden die endovenösen Therapien stark weiterentwickelt, etwa die endovenöse Thermoablation und die ultraschallkontrollierte Schaum-Sklerotherapie. Den aktuellen Empfehlungen zufolge [6, 29–31] ist die Thermoablation die Methode



**Abbildung 2:** Ultraschallkontrollierte Schaum-Sklerotherapie der Vena saphena parva (VSP) bei einem antikoagulierten, 78-jährigen Patienten mit Venenulkus am linken Aussenknöchel ( $C_6sE_pA_sP_r$ ).

**A:** Patient in Bauchlage bei der ultraschallgesteuerten Punktion der VSP und **(B)** nach Setzen dreier Venflons entlang der VSP; **C:** Ultraschallbild der VSP nach ultraschallgesteuerter Punktion; im Venenlumen ist das Venflon vor der Injektion des Schaums zu erkennen (weißer Pfeil). **D:** Zubereitung des sklerosierenden Schaums (Aethoxysklerol 1%, Kreussler Pharma, Wiesbaden, Deutschland) nach der Tessari-Methode mithilfe zweier Spritzen, die mit einem Dreiwegehahn verbunden sind. **E:** Ultraschallbild der VSP kurz nach Injektion des Schaums; zu sehen sind der Schaum (hyperechogenes Bild mit posterioren Schattenkegeln) und der typische Vasospasmus der VSP und einer ihrer Äste.

erster Wahl zur Behandlung der insuffizienten Vena saphena magna und parva. Die klassische chirurgische Ablation (Crossektomie und Stripping) ist zu einer Methode zweiter Wahl geworden und auf besondere anatomische Begebenheiten beschränkt, bei denen sich thermische Behandlungen nicht eignen. Die Schaum-Sklerotherapie ist besonders geeignet zur Behandlung von Rezidiven. Die neuen endovenösen Methoden lösen weniger postoperative Schmerzen aus und verkürzen die Dauer der Arbeitsunfähigkeit [6, 30–32].

Ein weiterer grosser Fortschritt dieses Jahrzehnts ist die perkutane Therapie mittels Angioplastie und das Stenting iliokavaler Obstruktionen und Okklusionen, die bei 10–30% der Patienten mit postthrombotischem Syndrom und schwerer CVI zur venösen Hypertonie beitragen [9].

### Endovenöse Thermoablation

Die endovenösen Behandlungen, von denen die endovenöse Lasertherapie und die Radiofrequenzablation

die am weitesten verbreiteten sind, beruhen auf der Anwendung thermischer Energie an der Venenwand mithilfe einer in das Venenlumen eingeführten Sonde. Dadurch wird eine Retraktion des Kollagens in der Media, gefolgt von einer fibrotischen Okklusion der Vene, hervorgerufen [20]. Die Thermoablation wird unter Lokalanästhesie durchgeführt, wobei eine Tumescenzlösung ultraschallkontrolliert entlang des Stamms der Vena saphena injiziert wird. Sie kann – entweder im Zuge derselben Behandlung oder zu einem späteren Zeitpunkt – mit Phlebektomien oder einer Schaum-Sklerotherapie von Seitenästen kombiniert werden [6, 33].

Vor kurzem wurden neue endovenöse Methoden eingeführt wie die sogenannte pharmakomechanische (Clarivein®) und der «Venenkleber»; bei letzterem wird die Vene mit einem medizinischen Klebstoff verschlossen (Cyanoacrylat; VenaSeal®). Sie basieren nicht auf der Anwendung thermischer Energie und bedürfen somit keiner Tumescenzanästhesie. Ihr klinischer Wert muss allerdings noch in weiteren Studien nachgewiesen werden [34].

## Ultraschallkontrollierte Schaum-Sklerotherapie

Die chemische Ablation, bei der eine sklerosierende Substanz in die Vene eingebracht wird, zielt darauf ab, das Endothel zu verletzen und eine progressive Fibrose der Venenwand zu erreichen, um das Lumen zu verschliessen [20]. Diese bewährte Methode hat in den letzten Jahren eine wahre Renaissance erfahren, nachdem das Sklerosans in Form von Schaum, wirksamer als in flüssiger Form, sowie die ultraschallkontrollierte Injektion eingeführt wurden. Dadurch haben sich die Ergebnisse eindeutig verbessert und die Zahl der Komplikationen verringert [32]. Obwohl die mittel- bis langfristige Okklusionsrate geringer ist als bei den mechanischen und thermischen Methoden, hat die ultraschallkontrollierte Schaum-Sklerotherapie eine hervorragende klinische Wirksamkeit gezeigt. Sie ist eine gute Behandlungsoption, vor allem bei Rezidiven und bei älteren Patienten, insbesondere im Falle von Venenulzera (Abb. 2) [6, 35, 36].

In mehreren randomisierten Studien wurden die verschiedenen interventionellen Behandlungen verglichen und ihre Wirksamkeit bestätigt: Die Lebensqualität nach bis zu fünf Jahren war signifikant besser [37–39]. Im Jahre 2014 wurde im *New England Journal of Medicine* die grösste randomisierte Studie diesbezüglich veröffentlicht. In der Studie, an der etwa 800 Patienten teilnahmen, die an einer Insuffizienz der Vena saphena magna oder parva litten, wurden die chirurgische Behandlung, die endovenöse Lasertherapie und die ultraschallkontrollierte Schaum-Sklerotherapie verglichen. Das Ergebnis war, dass sich die Lebensqualität sechs Monate nach Behandlungsbeginn in allen Gruppen

ähnlich signifikant verbessert hatte. Die Laserablationsgruppe wies im Hinblick auf die periprozeduralen Komplikationen Vorteile auf; die Häufigkeit vollständiger Okklusionen behandelter Venen nach einer Schaum-Sklerotherapie war geringer [39]. In Tabelle 3 sind die Vor- und Nachteile der interventionellen phlebologischen Behandlungen zusammengefasst, die zurzeit in der Schweiz zur Verfügung stehen.

## Prävention

Die Untersuchung der Frage, wie man chronisch-venösen Erkrankungen vorbeugen kann, ist aufgrund ihres langsamen natürlichen Verlaufes schwierig. In einer kleineren Studie wurden 73 Patienten, die sich Varizenoperationen an einem Bein unterzogen hatten, aber auf der anderen Seite nicht an einer symptomatischen chronisch-venösen Erkrankung litten, über einen Zeitraum von fünf Jahren untersucht. Faktoren, die mit einer klinischen oder sonographischen Progression am nichtoperierten Bein in Verbindung standen, waren ein BMI von über 30 kg/m<sup>2</sup>, eine längere Orthostase (über 4 Stunden dauerhaftes Stehen pro Arbeitstag) sowie eine schlechte Compliance beim Tragen der Kompressionsstrümpfe (unter 8 Stunden pro Tag) [40]. Ausser dieser Studie liegt derzeit kein eindeutiger Nachweis vor, dass die elastische Kompression die Progression chronisch-venöser Erkrankungen verlangsamt oder Rezidiven vorbeugt [41]. Ungeachtet dessen verringert die elastische Kompression die venöse Hypertonie und verbessert die Muskelpumpe, weshalb sie vom *American Venous Forum* für Patienten mit Ödem oder Hautveränderungen (C<sub>3</sub>–C<sub>4</sub>) empfohlen wird. Auch wenn diesbezüg-

**Tabelle 3:** Merkmale der verschiedenen interventionellen phlebologischen Behandlungen (adaptiert nach [28]).

	Art der Varizenablation					
	Thermisch		Chemisch			Mechanisch
	Endovenöser Laser	Radiofrequenz	Ultraschallkontrollierte Schaum-Sklerotherapie	Pharmakomechanisch*	Klebstoffe <sup>†</sup>	Chirurgie <sup>#</sup>
Behandlung geschlängelter Venen möglich	–	–	+	–	–	+/-
Behandlung grösserer Varizen möglich	+	+	+/-	?	?	+
Behandlung postphlebitischer Varizen möglich	+/-	+/-	+	?	?	+/-
Ohne Anästhesie (z.B. mittels Tumescenz) durchführbar	–	–	+	+	+	–
Während einer Antikoagulationstherapie durchführbar	+	+	+	+	+	–
Ohne sklerosierende Substanz	+	+	–	–	+	+
Risiko von Nervenläsionen	+	+	–	–	–	+
Risiko thromboembolischer Komplikationen	+/- <sup>§</sup>	+/- <sup>§</sup>	+/- <sup>§</sup>	?	?	+/- <sup>§</sup>
Rasche Wiederaufnahme der normalen Aktivität	+	+	+	+	+	–
Wirksamkeit (Symptome, Lebensqualität)	+	+	+	?	?	+
Wirksamkeit (Venenokklusion)	+	+	+/-	+	+	+
Langfristige Follow-up-Daten	+	+	+	–	–	+

? Zu wenige Daten verfügbar; \* ClariVein<sup>®</sup>; † VenaSeal<sup>®</sup>; # Klassische oder modifizierte Varizenchirurgie, Phlebektomie der Seitenäste; § Das Risiko thromboembolischer Komplikationen wird bei Thermoablation auf <1% geschätzt, bei ultraschallkontrollierter Schaum-Sklerotherapie und Varizenchirurgie auf <5% [47–49].

Korrespondenz:  
Dr Philippe Kern  
Service d'Angiologie  
Centre Hospitalier Universitaire  
Vaudois (CHUV)  
CH-1011 Lausanne  
phkern[at]bluewin.ch

lich keine wissenschaftlichen Nachweise vorliegen, empfiehlt dieses Gremium Patienten mit chronisch-venöser Erkrankung in den Stadien C<sub>1</sub>–C<sub>4</sub>, sich regelmässig körperlich zu betätigen (besonders Gehen), die Beine in Ruhe hochzulagern, die Haut sorgfältig zu pflegen, gut passende Schuhe zu tragen (hohe Absätze sollten vermieden werden) und das Körpergewicht unter Kontrolle zu halten [29]. Die präventive interventionelle Behandlung von Patienten mit asymptomatischen Varizen ohne Hautveränderungen wird dagegen nicht empfohlen [29].

Im Falle von Venenulzera in der Vorgeschichte ist die Kompression eindeutig indiziert, obwohl die alleinige Kompression bei dieser Indikation der Kombination aus interventioneller Behandlung und Kompression unterlegen ist [29, 42].

Eine sekundäre chronisch-venöse Erkrankung infolge einer tiefen Venenthrombose – das postthrombotische Syndrom (PTS) – entwickelt sich rascher zu fortgeschrittenen Stadien als primäre Krankheitsformen. Laut einer randomisierten Studie mit etwa 400 Patienten ist das Risiko, ein PTS zu entwickeln, um beinahe 50% geringer, wenn mit dem Tragen von Kompressionsstrümpfen

spätestens drei Wochen nach der Diagnose einer tiefen Venenthrombose begonnen wird [43, 44]. Der Nutzen der elastischen Kompression zur Prävention eines PTS wurde allerdings jüngst durch die negativen Ergebnisse der SOX-Studie (etwa 900 Teilnehmer) in Frage gestellt [45]. Den aktuellen, im Jahre 2014 veröffentlichten Empfehlungen der *American Heart Association* zufolge wird die elastische Kompression jedoch weiterhin empfohlen, um Ödeme und Symptome im Zusammenhang mit einer akuten tiefen Venenthrombose zu verringern [46]. Gemäss denselben Empfehlungen ist bei ausgewählten Patienten mit iliofemoraler Venenthrombose und geringem Blutungsrisiko eine perkutane Rekanalisation (kathetergesteuerte oder pharmakomechanische Thrombolyse) in Betracht zu ziehen, um das Risiko eines PTS zu vermindern [46].

#### Disclosure statement

Die Autoren haben keine finanziellen oder persönlichen Verbindungen im Zusammenhang mit diesem Beitrag deklariert.

#### Titelbild

© Areeyatm | Dreamstime.com

#### Literatur

Die vollständige nummerierte Literaturliste finden Sie als Anhang des Online-Artikels unter [www.medicalforum.ch](http://www.medicalforum.ch).

## Das Wichtigste für die Praxis

- Die chronisch-venöse Erkrankung ist die am weitesten verbreitete Gefässkrankheit und wirkt sich beträchtlich auf die Morbidität und Lebensqualität der Patienten aus.
- Die grössten Risikofaktoren für chronisch-venöse Erkrankungen sind Alter, Adipositas, eine positive Familienanamnese, tiefe oder oberflächliche Venenthrombose in der Vergangenheit und die Zahl der vorangegangenen Schwangerschaften.
- Die CEAP-Klassifikation gibt Hinweise auf das klinische Erscheinungsbild (C<sub>0</sub> bis C<sub>6</sub>), die Ätiologie, die Anatomie und die Pathophysiologie der betroffenen Patienten und hat mittlerweile die Einteilung nach Widmer ersetzt.
- Eine Dopplersonographie des tiefen und oberflächlichen Venennetzes der unteren Extremitäten durch einen Angiologen oder Phlebologen ist die erste, meist einzig nötige Untersuchung, um die Behandlung der chronisch-venösen Erkrankung festzulegen.
- Besteht der klinische Verdacht auf eine iliokavale Venenobstruktion, ist ein zusätzliches nichtinvasives (Phlebo-MRT oder -CT) oder invasives phlebographisches Bildgebungsverfahren in Betracht zu ziehen.
- Ob zusätzlich zur konservativen Behandlung (elastische Kompression und/oder «venenaktive» Medikamente) eine interventionelle Therapie indiziert ist, hängt vor allem vom Stadium der chronisch-venösen Erkrankung, vom Schweregrad der Symptome und von den ästhetischen Ansprüchen der Patienten ab.
- Die Wirksamkeit der zurzeit verfügbaren interventionellen Behandlungen ist erwiesen. Die verschiedenen Behandlungsoptionen (Tab. 3) ermöglichen eine individuelle «A-la-carte-Behandlung» der Patienten (Abb. 1). Die Wahl der Methode hängt dabei vom klinischen Stadium, von der Grösse der zu behandelnden Varizen sowie von ihrer anatomischen Lage, den phlebologischen Therapien in der Vergangenheit, den Qualifikationen des Operateurs und den Vorlieben des Patienten ab.
- Auch bei fehlender eindeutiger Evidenz kann die elastische Kompression zur Verhinderung der Progression einer chronisch-venösen Erkrankung empfohlen werden. Gleichzeitig müssen allgemein gesundheitsfördernde Ratschläge gegeben werden (regelmässige körperliche Aktivität, Hochlagern der Beine in Ruhe, sorgfältige Hautpflege, Tragen gut passender Schuhe, Kontrolle des Körpergewichts). Die präventive interventionelle Behandlung von Patienten mit asymptomatischen Varizen ohne Hautveränderungen wird nicht empfohlen.
- Um Rezidive von Venenulzera zu verhindern, wird zusätzlich zur elastischen Kompression eine interventionelle Behandlung empfohlen.
- Eine sekundäre chronisch-venöse Erkrankung infolge einer tiefen Venenthrombose hat eine schlechtere Prognose. Deshalb muss bei ausgewählten Patienten mit akuter iliofemoraler Venenthrombose und geringem Blutungsrisiko eine perkutane Rekanalisation in Betracht gezogen werden, um einer schweren Veneninsuffizienz vorzubeugen.

## Literatur / Références

- Eklof B, Perrin M, Delis KT, Rutherford RB, Gloviczki P. Updated terminology of chronic venous disorders: the VEIN-TERM transatlantic interdisciplinary consensus document. *J Vasc Surg* 2009; 49: 498-501.
- Porter JM, Moneta GL. Reporting standards in venous disease: an update. International Consensus Committee on Chronic Venous Disease. *J Vasc Surg* 1995; 21: 635-645.
- Eklof B, Rutherford RB, Bergan JJ, Carpentier PH, Gloviczki P, Kistner RL et al. Revision of the CEAP classification for chronic venous disorders: consensus statement. *J Vasc Surg* 2004; 40: 1248-1252.
- Rabe E, Guex JJ, Puskas A, Scuderi A, Fernandez Quesada F. Epidemiology of chronic venous disorders in geographically diverse populations: results from the Vein Consult Program. *Int Angiol* 2012; 31: 105-115.
- Criqui MH, Jamosmos M, Fronck A, Denenberg JO, Langer RD, Bergan J et al. Chronic venous disease in an ethnically diverse population: the San Diego Population Study. *Am J Epidemiol* 2003; 158: 448-456.
- Wittens C, Davies AH, Baekgaard N, Broholm R, Cavezzi A, Chastanet S et al. Management of Chronic Venous Disease: Clinical Practice Guidelines of the European Society for Vascular Surgery (ESVS). *Eur J Vasc Endovasc Surg* 2015; 49: 678-737.
- Rabe E, Pannier F, Bromen K, Schuldt K, Stang A, Poncar C et al. Bonn Vein Study by the German Society of Phlebology: Epidemiological study to investigate the prevalence and severity of chronic venous disorders in the urban and rural residential populations. *Phlebologie* 2003; 32: 1-14.
- Darvall KA, Bate GR, Adam DJ, Bradbury AW. Generic health-related quality of life is significantly worse in varicose vein patients with lower limb symptoms independent of CEAP clinical grade. *Eur J Vasc Endovasc Surg* 2012; 44: 341-344.
- Eberhardt RT, Raffetto JD. Chronic venous insufficiency. *Circulation* 2014; 130: 333-346.
- Cornu-Thenard A, Boivin P, Baud JM, De Vincenzi I, Carpentier PH. Importance of the familial factor in varicose disease. Clinical study of 134 families. *The Journal of dermatologic surgery and oncology* 1994; 20: 318-326.
- Robertson L, Lee AJ, Evans CJ, Boghossian S, Allan PL, Ruckley CV et al. Incidence of chronic venous disease in the Edinburgh Vein Study. *Journal of Vascular Surgery Venous and Lymphatic Disorders* 2013; 1: 59-67.
- Robertson LA, Evans CJ, Lee AJ, Allan PL, Ruckley CV, Fowkes FG. Incidence and risk factors for venous reflux in the general population: Edinburgh Vein Study. *Eur J Vasc Endovasc Surg* 2014; 48: 208-214.
- Lee AJ, Robertson L, Boghossian SM, Allan PL, Ruckley CV, Fowkes FG et al. Progression of varicose veins and chronic venous insufficiency in the general population in the Edinburgh Vein Study. *Journal of Vascular Surgery Venous and Lymphatic Disorders* 2015; 3: 18-26.
- Engelberger RP, Keo HH, Blaettler W, Fahrni J, Baumann F, Diehm N et al. The impact of orthostatic challenge on arterio-venous hemodynamics and volume changes of the lower extremity *J Vasc Surg: Venous and Lym Dis* 2013; 1: 250-256.
- Raffetto JD, Mannello F. Pathophysiology of chronic venous disease. *Int Angiol* 2014; 33: 212-221.
- Vincent JR, Jones GT, Hill GB, van Rij AM. Failure of microvenous valves in small superficial veins is a key to the skin changes of venous insufficiency. *J Vasc Surg* 2011; 54: 62S-69S e61-63.
- Van der Velden SK, Shadid NH, Nelemans PJ, Sommer A. How specific are venous symptoms for diagnosis of chronic venous disease? *Phlebology* 2014; 29: 580-586.
- Langer RD, Ho E, Denenberg JO, Fronck A, Allison M, Criqui MH. Relationships between symptoms and venous disease: the San Diego population study. *Arch Intern Med* 2005; 165: 1420-1424.
- Uhl JF, Cornu-Thenard A, Satger B, Carpentier PH. Clinical analysis of the corona phlebectatica. *J Vasc Surg* 2012; 55: 150-153.
- Ramelet AA, Perrin M, Kern P: *Les varices et télangiectasies*, 2e edn: Elsevier Masson; 2010.
- Birn J, Vedantham S. May-Thurner syndrome and other obstructive iliac vein lesions: meaning, myth, and mystery. *Vasc Med* 2015; 20: 74-83.
- Amsler F, Blattler W. Compression therapy for occupational leg symptoms and chronic venous disorders - a meta-analysis of randomised controlled trials. *Eur J Vasc Endovasc Surg* 2008; 35: 366-372.
- Ramelet AA, Boisseau MR, Allegra C, Nicolaides A, Jaeger K, Carpentier P et al. Veno-active drugs in the management of chronic venous disease. An international consensus statement: current medical position, prospective views and final resolution. *Clin Hemorheol Microcirc* 2005; 33: 309-319.
- Gohel MS, Davies AH. Pharmacological agents in the treatment of venous disease: an update of the available evidence. *Current vascular pharmacology* 2009; 7: 303-308.
- Serra R, Buffone G, Molinari V, Montemurro R, Perri P, Stillitano DM et al. Low molecular weight heparin improves healing of chronic venous ulcers especially in the elderly. *Int Wound J* 2015; 12: 150-153.
- Evangelista MT, Casintahan MF, Villafuerte LL. Simvastatin as a novel therapeutic agent for venous ulcers: a randomized, double-blind, placebo-controlled trial. *The British journal of dermatology* 2014; 170: 1151-1157.
- Engelberger RP, Kern P. Varices chez la personne âgée. *La gazette médicale\_info@gériatrie* 2015; 4: 32-38.
- Pichot O, De Maeseneer M. Treatment of varicose veins: does each technique have a formal indication? *Perspect Vasc Surg Endovasc Ther* 2011; 23: 250-254.
- O'Donnell TF, Jr., Passman MA, Marston WA, Ennis WJ, Dalsing M, Kistner RL et al. Management of venous leg ulcers: clinical practice guidelines of the Society for Vascular Surgery (R) and the American Venous Forum. *J Vasc Surg* 2014; 60: 35-59S.
- Gloviczki P, Comerota AJ, Dalsing MC, Eklof BG, Gillespie DL, Gloviczki ML et al. The care of patients with varicose veins and associated chronic venous diseases: clinical practice guidelines of the Society for Vascular Surgery and the American Venous Forum. *J Vasc Surg* 2011; 53: 2S-48S.
- Marsden G, Perry M, Kelley K, Davies AH, Guideline Development G. Diagnosis and management of varicose veins in the legs: summary of NICE guidance. *BMJ* 2013; 347: f4279.
- Willenberg T. Treatment of varicose veins. *Reviews in Vascular Medicine* 2014; 2: 67-72.
- Lane TR, Kelleher D, Shepherd AC, Franklin IJ, Davies AH. Ambulatory varicosity avulsion later or synchronized (AVULS): a randomized clinical trial. *Ann Surg* 2015; 261: 654-661.
- Sadek M, Kabnick LS. Are Non-Tumescent Ablation Procedures Ready to Take Over? *Phlebology* 2014; 29: 55-60.
- Kulkarni SR, Slim FJ, Emerson LG, Davies C, Bulbulia RA, Whyman MR et al. Effect of foam sclerotherapy on healing and long-term recurrence in chronic venous leg ulcers. *Phlebology* 2013; 28: 140-146.
- Campos W, Jr., Torres IO, da Silva ES, Casella IB, Puech-Leao P. A Prospective Randomized Study Comparing Polidocanol Foam Sclerotherapy with Surgical Treatment of Patients with Primary Chronic Venous Insufficiency and Ulcer. *Ann Vasc Surg* 2015; 29: 1128-1135.
- van der Velden SK, Biemans AA, De Maeseneer MG, Kockaert MA, Cuypers PW, Hollestein LM et al. Five-year results of a randomized clinical trial of conventional surgery, endovenous laser ablation and ultrasound-guided foam sclerotherapy in patients with great saphenous



- varicose veins. *Br J Surg* 2015; 102: 1184-1194.
38. Rasmussen LH, Lawaetz M, Bjoern L, Vennits B, Blemings A, Eklof B. Randomized clinical trial comparing endovenous laser ablation, radiofrequency ablation, foam sclerotherapy and surgical stripping for great saphenous varicose veins. *Br J Surg* 2011; 98: 1079-1087.
39. Brittenden J, Cotton SC, Elders A, Ramsay CR, Norrie J, Burr J et al. A randomized trial comparing treatments for varicose veins. *N Engl J Med* 2014; 371: 1218-1227.
40. Kostas TI, Ioannou CV, Drygiannakis I, Georgakarakos E, Kounos C, Tsetis D et al. Chronic venous disease progression and modification of predisposing factors. *J Vasc Surg* 2010; 51: 900-907.
41. Palfreyman SJ, Michaels JA. A systematic review of compression hosiery for uncomplicated varicose veins. *Phlebology* 2009; 24 Suppl 1: 13-33.
42. Gohel MS, Barwell JR, Taylor M, Chant T, Foy C, Earnshaw JJ et al. Long term results of compression therapy alone versus compression plus surgery in chronic venous ulceration (ESCHAR): randomised controlled trial. *BMJ* 2007; 335: 83.
43. Prandoni P, Lensing AW, Prins MH, Frulla M, Marchiori A, Bernardi E et al. Below-knee elastic compression stockings to prevent the post-thrombotic syndrome: a randomized, controlled trial. *Ann Intern Med* 2004; 141: 249-256.
44. Brandjes DP, Buller HR, Heijboer H, Huisman MV, de Rijk M, Jagt H et al. Randomised trial of effect of compression stockings in patients with symptomatic proximal-vein thrombosis. *Lancet* 1997; 349: 759-762.
45. Kahn SR, Shapiro S, Wells PS, Rodger MA, Kovacs MJ, Anderson DR et al. Compression stockings to prevent post-thrombotic syndrome: a randomised placebo-controlled trial. *Lancet* 2013.
46. Kahn SR, Comerota AJ, Cushman M, Evans NS, Ginsberg JS, Goldenberg NA et al. The postthrombotic syndrome: evidence-based prevention, diagnosis, and treatment strategies: a scientific statement from the American Heart Association. *Circulation* 2014; 130: 1636-1661.
47. Rabe E, Breu FX, Cavezzi A, Coleridge Smith P, Frullini A, Gillet JL et al. European guidelines for sclerotherapy in chronic venous disorders. *Phlebology* 2014; 29: 338-354.
48. Pavlovic MD, Schuller-Petrovic S, Pichot O, Rabe E, Maurins U, Morrison N et al. Guidelines of the First International Consensus Conference on Endovenous Thermal Ablation for Varicose Vein Disease--ETAV Consensus Meeting 2012. *Phlebology* 2015; 30: 257-273.
49. Wang H, Sun Z, Jiang W, Zhang Y, Li X, Wu Y. Postoperative prophylaxis of venous thromboembolism (VTE) in patients undergoing high ligation and stripping of the great saphenous vein (GSV). *Vasc Med* 2015; 20: 117-121.